Neue chromosomal bedingte Dysmorphie - Syndrome

Partielle Monosomie 9q

Ralph Fischer

1982

Aus der Abteilung für [illegible] und [illegible] Diagnostik (Leiter: Prof. Dr. [illegible]) der Kinderpoli-klinik der Universität München.

Direktor: Prof. Dr. [illegible]

[illegible]

Partielle Monosomie [illegible]

Inaugural-Dissertation
zur Erlangung der Doktorwürde in der [illegible] Medizin
an der Ludwig-Maximilians-Universität München

Vorgelegt von
[illegible]
[illegible]
München
[illegible]

Aus der Abteilung für pädiatrische Genetik und pränatale Diagnostik (Leiter: Prof. Dr. Murken) der Kinderpoli - klinik der Universität München
Direktor: Prof. Dr. H. Spiess

Neue chromosomal bedingte Dysmorphie - Syndrome

Partielle Monosomie 9q

Inaugural-Dissertation
zur Erlangung der Doktorwürde in der gesamten Medizin
an der Ludwig Maximiliansuniversität zu München

vorgelegt von
Ralph Fischer
aus
München
1981

UNIV.
LEIDEN
BIBL.

Mit Genehmigung des Fachbereiches Medizin der Universität München

Berichterstatter: Prof. Dr. med. J.-D. Murken
Mitberichterstatter: Prof. Dr. med. H. Spiess
Dekan: Prof. Dr. med W. Spann
Tag der mündlichen Prüfung: 28.1.1982

DISSERTATIONS - UND FOTODRUCK FRANK GmbH
8000 München 2, Gabelsbergerstraße 15, Tel. 2809090

Inhaltsverzeichnis

	Seite
1. Einleitung	1
2. Übersicht über die modernen Methoden der Zytogenetik	2
2.1. Der menschliche Karyotyp	2
2.2. Das Chromosom	4
2.3. Chromosomale Aberrationen	4
2.4. Das Chromosom Nr. 9	7
2.4.1. Die variable Region	7
2.4.2. Die partiellen Monosomien 9 q	1o
2.4.2.1. Fall 1	1o
2.4.2.2. Fall 2	11
2.4.2.3. Fall 3	12
2.4.2.4. Fall 4	14
2.4.2.5. Fall 5 und 6	15
3. Problematik	17
4. Material und Methode	18
4.1. Zellkultur und Chromosomenpräparation	18
4.2. Bandenfärbung	19
4.2.1. G Banden	19
4.2.2. C Banden	19
4.2.3. R Banden	2o
4.2.4. T Banden	21
4.3. Photographie	22
5. Ergebnisse	22
5.1. Christian W.	22
5.1.1. Anamnese	22
5.1.2. Klinischer Befund im Alter von dreieinhalb Jahren	23
5.1.2.1. Kraniofaciale Dysmorphien	23
5.1.2.2. Auffälligkeiten am Stamm	25
5.1.2.3. Auffälligkeiten der Extremitäten	26
5.1.2.4. Neurologischer Befund	27

Seite

5.1.2.5. Laboruntersuchungen 27
5.1.2.6. Psychischer Befund 28
5.2. Zytogenetik 29
5.2.1. Christian W. 29
5.2.2. Der Vater Anton H. 34
5.2.3. Die Mutter Roswitha W. 35
5.3. Serologische Befunde 36
5.4. Dermatoglyphen 37
5.4.1. Befunde der Mutter 37
5.4.2. Befunde des Vaters 37
5.4.3. Befunde von Christian W. 37

6. Diskussion 39
6.1. Ätiologie der Chromosomenaberration 39
6.2. Abgrenzung der Segmentmonosomie 4o
6.3. Klinische Merkmale 41
6.4. Schweregrad des Deletionssyndroms 47

7. Zusammenfassung 48

8. Literaturverzeichnis 49

1. Einleitung

Jedes Chromosom besteht aus einem kurzen (p) und einem langen Arm (q).Findet sich bei einem Chromosomenpaar der teilweise Verlust eines langen Armes, so spricht man von einer partiellen Monosomie des betroffenen Chromosomenarmes. Mit Hilfe im Laufe der letzten Jahre zunehmend erweiterter und verfeinerter Techniken der Chromosomenfärbung gelang die Bestimmung und Beschreibung einer Vielzahl chromosomaler Segmentaberrationen, partieller Trisomien bzw. Monosomien.

Anlaß dieser Arbeit war die Beobachtung eines Kindes mit Entwicklungsretardierung und Dysmorphiezeichen, in dessen Karyotyp die Verkürzung des langen Armes eines Chromosoms 9 festzustellen war. Aufgabe ist die klinische und zytogenetische Bearbeitung dieses Krankheitsbildes, sowie dessen Vergleich mit Literaturberichten. Dieser Fallbeschreibung liegen die körperlichen und psychologischen Untersuchungsbefunde des betroffenen Kindes, sowie die Chromosomen und Hautleistenuntersuchung des Kindes und seiner Eltern zugrunde. Der Fallbeschreibung ist ein kurzer Überblick über die modernen Methoden der klinischen Zytogenetik vorangestellt.

2. Übersicht über die modernen Methoden der klinischen Zytogenetik

2.1. Der menschliche Karyotyp

Der Chromosomensatz des Menschen besteht aus 22 Autosomenpaaren und 2 Geschlechtschromosomen. Die beiden Paarlinge eines Chromosomenpaares werden als homologe Chromosomen bezeichnet. Je eines dieser Homologen stammt vom Vater, eines von der Mutter. Die Chromosomen werden grundsätzlich in Kurzarm und Langarmabschnitte eingeteilt, die mit p und q bezeichnet werden und durch die Chromosomenenden und das Zentromer begrenzt sind. Die Unterscheidung der einzelnen Chromosomenpaare war ursprünglich nur nach ihrer Größe, sowie ihrem Armverhältnis möglich.

Einen großen Fortschritt in der Identifizierung der einzelnen Chromosomenpaare brachte die Unterscheidung auf Grund differentieller Bandenmuster nach Spezialfärbung der Chromosomen. Die Banden können entweder mit Giemsa Farbstoff (Giemsa Banden = G Banden) oder mit einem Fluoreszenzfarbstoff (Quinacrin Mustard = Q Banden) dargestellt werden. Mit anderen Spezialfärbungen (C, R und T Banden) können bestimmte Regionen des Chromosoms hervorgehoben werden. Die exakte Festlegung und Bezeichnung dieser Banden wird nach einer allgemein anerkannten Nomenklatur (Paris Nomenklatur, 1971) durchgeführt (Abb. 1).

Als Bande wird der Abschnitt eines Chromosoms bezeichnet, der sich von benachbarten Segmenten durch andere Anfärbung (dunkler oder heller) abhebt. Die Anzahl und Dicke der Banden ist von Chromosom zu Chromosom verschieden und ihre Darstellung variiert mit dem Kontraktionsgrad der Chromosomen.



Abb. 1 : Schematische Darstellung der Chromosomenbanden nach der Paris Nomenklatur 1971.

2.2. Das Chromosom

Im Zellkern jeder Zelle finden sich die Chromosomen, aus DNS, Histonen (basischen Proteinen) und Nicht Histon Protein bestehende Fäden.

In Zellen mit aktivem Stoffwechsel sind diese Fäden weitgehend gestreckt, während sie in Zellen, die sich in Teilung befinden, in bestimmten Stadien stärker kondensiert sind.
Das weitgehend entspiralisierte, genetisch aktive Material wird als Euchromatin bezeichnet. Heterochromatin ist als Chromatin definiert, welches während der Interphase kondensiert und genetisch inaktiv ist und am Ende der S Phase repliziert.
Auch im Metaphasechromosom lassen sich mit Hilfe der Giemsa Bandenfärbung euchromatische (helle) und heterochromatische (dunkle) Chromatinabschnitte unterscheiden. Dieses unterschiedliche Färbeverhalten läßt jedoch nach dem heutigen Wissensstand keine sichere Unterscheidung zwischen aktiven und inaktiven Chromosomenabschnitten zu. Lediglich von einer kleinen in der Zentromerregion lokalisierten Chromatinfraktion (C Heterochromatin) ist der Nachweis erbracht, daß es sich um genetisch inaktives Material handelt (repetitive DNS).
In diesen Chromosomenabschnitten kann das Auftreten von Strukturvarianten, sogenannten Polymorphismen, beobachtet werden, denen kein Krankheitswert zukommt. Solche Polymorphismen lassen sich als "Marker" unter Umständen durch Generationen hindurch verfolgen.

2.3. Chromosomale Aberrationen

Vor Einführung zytogenetischer Techniken in die Humanmedizin war die Ätiologie bestimmter phänotypischer Auffälligkeiten von Patienten mit klinisch einheitlichen Krankheitsbildern ungeklärt. Die laufend weiterentwickelten Techniken der Chromosomendarstellung

und Identifizierung ermöglichten es, klinisch faßbare Erkrankungen ursächlich auf eine Chromosomenstörung zurückzuführen. Durch die steigende Anzahl von Fällen mit den gleichen karyotypischen Abnormalitäten wurde es offensichtlich, daß die meisten der autosomalen Chromosomenstörungen charakteristische Fehlbildungsmuster (Syndrome) verursachen.

Autosomale Aberrationen, die etwa so häufig wie gonosomale Aberrationen vorkommen, haben im Gegensatz zu diesen weitaus stärkere Behinderungen und phänotypische Auffälligkeiten zur Folge. Sie lassen sich grundsätzlich in Trisomien und Monosomien unterteilen.
Bei "freien" Trisomien ist ein Chromosom überzählig, die Chromosomenzahl beträgt 47 (z.B. 47 XX, + 21: Mongoloides Mädchen mit freier Trisomie 21). Die Ursache dieser Aberration liegt in einer Fehlverteilung während der Gametogenese eines Elternteils.

Bei Translokationstrisomien gelangt ein überzähliges Chromosom oder Chromosomensegment nach einem strukturellen Umbau innerhalb eines oder mehrerer Chromosomen in die Zygote. Solche Translokationstrisomien können entweder spontan (Neumutation), oder durch Vererbung aus balancierten elterlichen Strukturaberrationen entstehen.

Werden nur Abschnitte von Chromosomen und nicht ganze Chromosomen fehlverteilt, können partielle Trisomien entstehen, die wiederum frei oder transloziert vorliegen können. Bemerkenswert erscheint die Tatsache, daß nur rund 30% davon spontan entstehen, die meisten sich also aus einer elterlichen Strukturaberration ableiten. (Jacobs u.a. 1974)

In der gleichen Art und Weise wie die vorher beschriebenen Trisomien können Monosomien entstehen. Hierbei liegt ein Chromosom bzw. Chromosomensegment nur einfach vor. Durch terminale oder interstitielle Deletion kann es zu einem solchen genetischen

Informationverlust kommen. Rund 60% aller partiellen autosomalen Monosomien sind "de Novo" Deletionen, die übrigen leiten sich, wie die Mehrzahl der partiellen Trisomien, von elterlichen balancierten Strukturaberrationen ab. Auf Grund der bisherigen Veröffentlichungen geht hervor, daß partielle Monosomien im allgemeinen zu einem schwereren klinischen Bild führen als partielle Trisomien des gleichen Segments. (Schinzel 1976)

Vereinigen sich nach 2 Bruchereignissen innerhalb eines Chromosoms die Bruchenden nachfolgend unter Verlust terminaler Abschnitte zu einem Ring, so entsteht eine Sonderform der partiellen Monosomie das R i n g c h r o m o s o m .

Tritt eine Chromosomenstörung erst nach der Zygotenbildung ein, so entstehen C h r o m o s o m e n m o s a i k e bei den betroffenen Patienten.

In zytogenetischen Studien von unausgewählten Neugeborenen wurde der Anteil autosomaler Chromosomenaberrationen mit 0,16% angegeben. Berücksichtigt man jedoch den hohen Anteil der Trisomien 21 (0,1%), so ergibt sich für autosomale Störungen der anderen Chromosomen ein Anteil von 0,06%. (Jacobs u.a. 1974)
Bei Vergleich verschiedener autosomaler Störungen miteinander können im Allgemeinen vier klinische Auffälligkeitskriterien hervorgehoben werden.

I Entwicklungsretardierung
II Dysmorphiezeichen
III Auffällige Dermatoglyphen
IV Fakultative Fehlbildungen

2.4. Das Chromosom 9

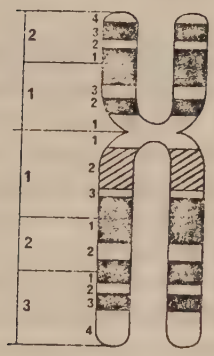

Abb. 2 : Schema des Chromosoms Nr. 9

2.4.1. Die variable Region

Dem submetazentrischen Chromosom Nr. 9 kommt innerhalb des menschlichen Chromosomensatzes eine besondere Stellung zu. Unterhalb der Zentromerregion weist es im Bereich des langen Armes einen Abschnitt auf, der früher als sekundäre Konstriktion benannt, heute als variabler Anteil (9qh Region) bezeichnet wird und der Bande 9q12 entspricht. Innerhalb dieses heterochromatischen Bandenbereiches, bei dem es sich um vielfach wiederholte gleiche Basensequenzen (Satelliten DNS) handelt, läßt sich bei vergleichenden Untersuchungen eine variable Ausdehnung finden. Nach dem heutigen Stand des Wissens scheint festzustehen, daß Variationen in der 9qh Region (Duplikationen, Inversionen) keinen nachteiligen Effekt, insbesondere keinen Einfluß auf den Phänotyp des Trägers besitzen. Ein Anwachsen (9qh+) bzw. eine

Abnahme (9qh-) des Heterochromatins in dieser variablen Region kann durch Deletion oder Insertion während des meiotischen Crossing Over enstehen (Hansmann 1976). Eine Erklärung der Tatsache, daß es zu einem statistisch überproportionalen Vorherrschen von 9qh+ kommt, ist nicht bekannt.

Seit 1968 wurden viele Arbeiten publiziert, die sich mit der Möglichkeit beschäftigten, daß Personen mit 9qh+ ein ansteigendes Risiko dafür aufweisen könnten, Nachkommen mit chromosomalen Anomalien zu bekommen (Schmid u.a. 1968, Palmer u. Schröder 1971, Nielsen u.a. 1974, Seabright u.a. 1976). Osztovic und andere setzten sich 1977 ebenfalls mit dem 9qh+ Bereich und eventuell daraus postulierbaren Risiken auseinander. In ihrer Publikation betonten die Autoren, daß sie bei ihren Untersuchungen keinen signifikanten Zusammenhang zwischen Verlängerung des 9qh Segments und chromosomalen Anomalien finden konnten, und somit den vorher erwähnten Arbeiten widersprachen.

Eine Erklärung der Häufung von strukturellen Auffälligkeiten am Chromosom 9 gab Hansmann 1976, indem er auf die Evolution dieses Chromosoms hinwies. Danach wurde bei dem gemeinsamen Vorfahren von Affen und Mensch aus einem ursprünglich akrozentrischen Nr. 9 Chromosom ein submetazentrisches Chromosom. Dabei kam es primär zu einer perizentrischen Inversion nach zwei Bruchereignissen und Verlust des azentrischen heterochromatischen Fragments.
Nach anschließen der Duplikation des heterochromatischen Teils entstand ein Chromosom mit submetazentrischer Anordnung des Zentromers.
Innerhalb dieses Chromosoms können durch Duplikations- oder Inversionsschritte verschiedene Varianten (9qh+; Inversion) gefunden werden.

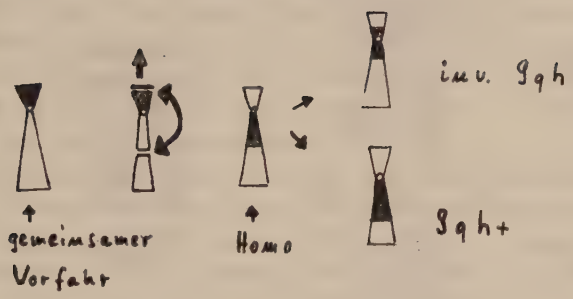

Abb. 3 : Das Modell von Hansmann

Dies weist darauf hin, daß in Bereichen, an denen sich im Laufe der Zeit vermehrt Evolutionsprozesse abspielten, eine Anfälligkeit für Chromosomenumbauten besteht. So wurde eine Vielzahl klinischer Syndrome gefunden, die auf eine Segmentaberration am Chromosom 9 zurückzuführen sind (Monosomie 9p, Trisomie 9p, komplette Trisomie 9, partielle Trisomie 9q, Ringchromosom 9).

Stellvertretend und besonders erwähnt von diesen Aberrationen sei der Fall einer Trisomie 9q-, beschrieben von Centerwall u.a. 1975. Die Mutter des Patienten wies eine Translokation eines Bruchstückes des langen Armes eines Chromosoms 9 auf das Chromosom 8 auf. (46,XX,+(8;9)(p23;q22)) Der Bruchpunkt am Chromosom 9 wurde also in der Region q22 festgelegt. Ausgehend von der Translokation der Mutter wurden in einem Schema die Möglichkeiten der Chromosomenverteilung in der Nachkommenschaft erörtert.

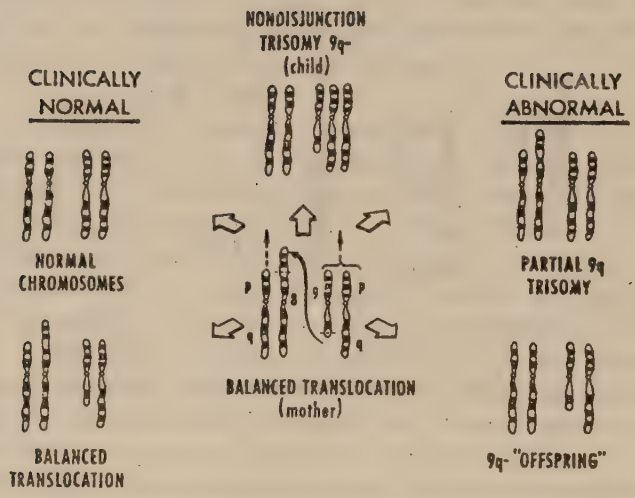

Abb. 4 : Das Schema von Centerwall

Als ungeklärt wurde dabei angesprochen, in wieweit die Situation einer Partiellen Monosomie 9q (im Schema 9q- Offspring) lebensfähig sei.

Im Folgenden soll nun auf Publikationen eingegangen werden, die nur über Bruchereignisse in Langarmsegmenten des Chromosoms Nr. 9 berichten.

2.4.2. Die partiellen Monosomien 9q

2.4.2.1. Fall 1

1973 beschrieben Smith und andere ein Kind mit einem Chromosomenmosaik. In Lymphozytenkulturen (72 Stunden) wies der Patient zwei

Zellinien auf. Die größere der Zellinien hatte 46 Chromosomen und eine Deletion am langen Arm des Chromosoms Nr. 9, sowie ein Fragment ohne nachweisbares Zentromer. Mit Hilfe der G Banden- und Fluoreszenzfärbung hielten die Autoren das Fragment für einen Teil des langen Armes eines Chromosoms Nr. 9. Die kleinere Zellinie wies ebenfalls 46 Chromosomen und eine Deletion am langen Arm des Chromosoms Nr. 9 auf, zusätzlich fanden sich jedoch 2 Fragmente.
Lymphozytenlangzeitkulturen (5Monate) zeigten Folgendes:
5 Metaphasen zeigten den Befund einer Deletion im Langarmbereich (46,XY,9q-), 45 zeigten diesen Befund, sowie das zusätzliche Auftreten eines Fragmentes (46,XY,9q-,+ Fragment). 2 Metaphasen wiesen 46 Chromosomen und 2 Fragmente (46,XY,9q,+ 2Fragmente) auf.

Kulturen	46 (9q-)	46 (9q-) + 1 Fragment	46 (9q-) + 2 Fragmente
72 Std.	0	24	4
Langzeit	5	45	2

2.4.2.2. Fall 2

1971 beschrieben German und Simpson den Fall eines männlichen Pseudohermaphroditen mit nicht eindeutig differenzierten Genitalien, geistiger Retardierung und einem chromosomalen Befund von 46,XY,t (Cq+ Cq-).

Jenkins und andere untersuchten 1976 den gleichen Patienten erneut und zeigten mit Hilfe der G, Q und R Bandentechnik, daß das zum damaligen Zeitpunkt als t (Cq+; Cq-) bezeichnete Translokationsereignis exakt einer Translokation 46,XY, del. 9,t (9; 10) entsprach. Sie konnten zeigen, daß sich bei dieser Translokation

eine De Novo Deletion im variablen Bereich (9q 12) ereignet hatte. Das Kind wies in einem homologen Chromosom den normalen Befund (9qh), am deletierten Chromosom die Minusvariante (9qh-) auf. Während beim Vater eine unauffällige variable Region (9qh, 9qh) gefunden wurde, zeigte die Mutter eine Variante in diesem Bereich (9qh; 9qh+). Bei vergleichenden Messungen der normalen und translozierten Chromosomen 9 und 10 gelang ihnen der Nachweis eines chromosomalen Substanzenverlustes am Chromosom 9 von ungefähr 6%. Als Erklärung führten sie entweder einen vererbten Polymorphismus oder den Verlust eines Segmentes während der Translokation an. Neben schwerer geistiger Behinderung fand sich bei diesem Kind als auffälligster Befund Differenzierungsstörungen im Genitalbereich.
Die Autoren verwiesen auf einen möglichen causalen Zusammenhang und betonten die Möglichkeit einer erblichen Komponente am Chromosom 9 oder 10, welche entweder durch Deletion, oder Positionseffekt infolge Translokation die Ursache einer abnormen Genitalentwicklung sein könnte.

2.4.2.3. Fall 3

1972 berichteten Newton und Cunningham über einen 1950 geborenen Patienten mit dem Karyotyp 46,XY,9q-. Beide Elternteile (Vater 25 Jahre, Mutter 22 Jahre) waren geno- und phänotypisch unauffällig. Mittels Fluoreszenzanalyse gelang es ihnen nachzuweisen, daß es zu einem Verlust des heterochromatischen Teils des proximalen q Anteils des Chromosoms Nr. 9 gekommen war. C Banden wurden nicht durchgeführt. Folgende auffällige klinische Befunde wurden von ihnen erhoben:

Epileptische Anfälle, Hypertelorismus, Kontraktur des linken Ellenbogens, überstrechbare Metacarpophalangealgelenke. Der Genitalbereich des Patienten war unauffällig.

In den Zellinien mit zwei Fragmenten wurde beobachtet, daß die Fragmente Bandenmuster aufwiesen, welche in der G Bandenfärbung

dem deletierten q Bereich ähnelte. Die Autoren hielten diese Fragmente für identische Replikationen dieses Chromosomensegmentes. Obwohl das chromosomale Fragment einen Teil des abgebrochenen langen Armes des Chromosoms 9 enthielt, schien es nach Ansicht der Beschreiber nicht das ganze chromosomale Material zu enthalten, welches abgebrochen war.

Deshalb handelt es sich nach Auffassung der Verfasser bei der Mehrzahl der Zellen um eine partielle Deletion eines Chromosoms Nr.9 und in manchen Zellen um eine partielle Trisomie des distalen Drittels des gleichen Chromosoms.

Auffällig war, daß die azentrischen Fragmente in den Teilungszyklen der Langzeitkulturen nicht eleminiert wurden. Chromosomenuntersuchungen der Eltern sowie C Bandenfärbung beim Patienten wurden nicht durchgeführt.

Auf Grund ihrer Untersuchungen kamen die Autoren zu dem Schluß, daß es sich um ein zentromernahes Bruchereignis handelte, an der Stelle, wo Euchromatin und Heterochromatin aneinandergrenzen. Neben dem Hinweis auf den Verlust genetischen Materials als Ursache der Auffälligkeiten des Kindes wurde auch die Möglichkeit betont, daß der Bruch des Chromosoms zufällig sei und nichts zu tun habe mit dem klinischen Bild, wie es gefunden wurde.

Falldarstellung

Zum Zeitpunkt der Geburt waren die Eltern, die bereits zwei gesunde Kinder hatten, 26 Jahre (Mutter) und 28 Jahre (Vater) alt. Schwangerschaft und Geburt verliefen komplikationslos. Der Patient zeigte eine Myelomeningozele im Lumbosacralbereich, eine weit klaffende vordere Fontanelle, erweiterte Ventrikel, unterschiedliche Pupillengröße, Herzdilatation, einen Ventrikelseptumdefekt, einen sehr kleinen Penis, keine tastbaren Hoden, einen Klumpfuß.

Radiologische Untersuchungen ergaben 13 Rippen, eine diffuse Osteoporose sowie verkleinerte Cortexzonen an den langen Knochen. Das Hautleistenmuster ergab: 7 Wirbel, 1 Doppelschleife, 2 Radialschleifen. Die atd Winkel waren normal, und die Leistenstruktur war, für sein Alter, schlecht ausgebildet.

2.4.2.4. Fall 4

1977 beschrieben Wisniewski u.a. den Fall einer interstitiellen Deletion im Bereich des langen Armes des Chromosoms 9. Mit Hilfe der G, C, Q und R Bandentechnik galang ihnen der Nachweis einer De Novo Deletion mit Lokalisation im Bereich 9q11 - q21. Die variable Region der Eltern war unauffällig, beim Kind fand sich am deletierten Chromosom die Minusvariante 9qh-. Da die variable Region (9q12) wenig Information für die normale Entwicklung enthält, machten die Autoren den Verlust der Banden 9q11, 9q13 und vorallem 9q21 für das klinische Bild verantwortlich. Die Eltern (Vater 22J., Mutter 21 J.) sind beide gesund, keine familiäre Belastung konnte nachgewiesen werden. In der Schwangerschaft zeigte sich eine leichte EPH Gestose, die nicht medikamentös behandelt wurde. Die Patientin kam in der 32 Schwangerschaftswoche zur Welt, wog 1832g, die Länge betrug 42cm, der Kopfumfang 30cm. Die Apgarwerte betrugen 6 nach einer Minute, sowie 8 nach fünf Minuten. Nach drei Tagen zeigte sich eine Hyperbillirubinämie von 12mg%, welche durch Phototherapie zum Abklingen gebracht werden konnte. Die Patientin schrie in sehr auffälliger Weise, so daß primär an ein 5p- Syndrom gedacht wurde.

Es zeigten scih auffallende Gesichtszüge, eine Brachycephalie, eine vorstehende Stirn, tief ansetzende Ohren, ein Strabismus, Hypertelorismus und Chorioideakolobome beidseits; desweiteren eine Nabelhernie.

Die Laborwerte zeigten erhöhte Werte der alkalischen Phosphatase, Lactatdehydrogenase, Kreatinkinase. Die Analyse der Markerenzyme

ergab keine Besonderheiten.

Im Verlauf konnte eine milde psychomotorische Verzögerung festgestellt werden: das Kind konnte mit 10 Monaten sitzen und begann mit 12 Monaten zu sprechen. Ein im Alter von 16 Monaten durchgeführter Intelligenztest zeigte einen Entwicklungsrückstand von 7 Monaten.
Das Hautleistenmuster ergab folgendes Bild: die gesamte Fingerleistenzahl betrug nur 66. Auf den Handflächen fehlten die Muster am Daumen und Kleinfingerballen, sowie in den ersten drei Zwischenfingerräumen. In der vierten Interdigitalgegend zeigte sich eine Schleife. Die atd Winkel waren bei beiden Händen vergrößert.

2.4.2.5. Fall 5 und 6

1978 berichteten Turleau und Grouchy über 2 Fälle einer interstitiellen Deletion im 9q Bereich, jedoch in verschiedenen Segmentabschnitten.

Fall 5

Der Patient, geboren 1960 ist das einzige kranke Kind unter vier Geschwistern. Die gesunden Eltern waren zum Zeitpunkt der Geburt 30 J. (Mutter) und 33 J. (Vater) alt.
Das Kind zeigt diskrete faciale Dysmorphiezeichen, einen angedeuteten Hypertelorismus, antimongoloide Lidachsenstellung, eine kurze Nase mit vorspringender Wurzel und antevertierten Nasenlöchern, eine große Oberlippe, eine leichte mandibuläre Retrognathie, sowie eine eigentümliche "wachsartige Blässe" der Haut.
Neben einem Größenrückstand zeigten sich ruckartige Bewegungen, abgehackte Sprache, sowie Krampfanfälle.
Mittel G und R Banden gelang der Nachweis einer De Novo Deletion am Chromosom 9: 46,XY, del. (9) (q11 - q22). Eine Beurteilung der variablen Region mit C Bandenfärbung war bei den Eltern und dem Kind nicht durchgeführt. Laborwerte und Markerenzymbestimmungen zeigten keine Besonderheiten.

Das Hautleistenmuster ergab folgendes Bild: die Beugefalten waren normal. Auf der rechten Hand sind 4 Wirbel, sowie eine Schleife am fünften Finger. Auf der linken Hand 4 Schleifen, sowie 1 Wirbel am dritten Finger. Die digitalen Triradien, sowie die axialen Triradien sind normal.

Fall 6

Der Patient wurde 1977 als das dritte Kind gesunder Eltern (Mutter 26 J., Vater 29 J.) geboren.
Das Kind zeigt eine Brachycephalie, eine vorstehende Stirn bei sonst plattem Gesicht, ein kurzes Philtrum, antimongoloide Lidspalten, tief ansetzende, kleine und stark gekrümmte Ohren, desweiteren eine Nabelhernie. Im Genitalbereich fallen ein kleiner Penis, sowie atypische Skrotalfalten auf. Neben einem Leistenhoden rechts findet sich auf der linken Seite ein ektoper Hoden. Ansonsten zeigt sich eine milde psychomotorische Retardierung in Verbindung mit einer Hypotonie der Stammuskulatur.
G, R und T Bandenanalysen ergaben eine interstitielle De Novo Deletion 9 (q32 - q34). C Bandenfärbung war bei Kind und Eltern nicht durchgeführt.

Laborwerte und Markerenzymbestimmung waren unauffällig.

Das Hautleistenmuster ergab folgendes Bild: die Hautleisten sind unreif. Es scheinen 10 Bögen vorzuliegen. Die proximale Beugefalte ist horizontal und durchquert vollständig die rechte Handfläche. Rechts zeigen sich nur Anlagen der interdigitalen Triradien, während die axialen Triradien normal sind. Links sind die Beugefalten normal, es existiert ein einziger Triradius A, während die Triradien B, C und D fehlen.

3. Problematik

Mit der Feststellung einer Segmentaberration im Bereich des langen Armes eines Chromosoms 9, die zu Beginn dieser Arbeit in der Literatur noch nicht beschrieben war, ergab sich folgende Aufgabenstellung:

1; Die exakte Identifizierung des Typs und Ausmaßes der Segmentaberration im 9q Bereich.

2; Die klinische Bearbeitung dieses Krankheitsbildes.

3; Der Vergleich mit Literaturangaben.

4. Material und Methode

Zur Chromosomenanalyse wurden Lymphozytenkulturen aus dem peripheren Blut angelegt und ausgewertet (Nach der modifizierten Mikromethode nach Arakaki und Sparkes 1963).

4.1. Zellkultur und Chromosomenpräparation

0,2 ml steril gewonnenes, heparinisiertes Kapillarblut wird in 4-5 ml Nährmedieum gegeben (Gibco), welches eine isotone Lösung von essentiellen Aminosäuren, fetalem Kälberserum und Phytohämagglutinin enthält. Dieses Glykoprotein hat die Eigenschaft, wie ein Antigen, die im peripheren Blut meist ruhend vorliegenden Lymphozyten zur Teilung anzuregen. Desweiteren werden Antibiotika hinzugefügt, um eventuell vorhandene Bakterien abzutöten.

Bei 37° werden die Kulturen 65 Stunden lang inkubiert, wobei die Zellen einige Male aufgewirbelt werden. Danach wird den Kulturen ein Spindelgift (Colcemid Ciba 0,01%) beigegeben. Damit wird die Mitose im Stadium der Metaphase blockiert und nach einigen Stunden sammelt sich eine genügende Zahl von Metaphasen an.

3 Stunden nach Colcemid Zugabe - bzw. 68 Stunden nach Kulturbeginn - wird der Bodensatz gut aufgeschüttelt und dann bei 800 U/min zentrifugiert. Der Überstand wird abgesaugt. Zu dem Bodensatz gibt man dann ca. 5 ml angewärmte 0,075 Mol. KCL Lösung, welche die mitotischen Zellkerne zum Quellen bringt. Nach anschließendem Mischen werden die Röhrchen 5 Minuten in den Brutschrank zur Inkubation gestellt. In der Zwischenzeit wird das Fixativ vorbereitet.

Rezept: 1 Teil Eisessig + 3 Teile Methanol, also z. B. 10 ml Eisessig und 30 ml Methanol.
Nach Beendigung der Inkubation wird 5 Min. bei 600 U/min zentrifugiert. Der zellfreie Überstand wird abgesaugt, der Bodensatz in 3 ml Fixativ resuspendiert. Nach Zentrifugation bei 800 U/min

werden erneut 3 ml Fixativ zugegeben und die Röhrchen bis zur Färbung bei 4°C aufbewahrt.

4.2. Bandenfärbungen

4.2.1. G Banden

(nach Walther, et al. 1974)

Die aufbewahrten Proben werden erneut zentrifugiert und nach Absaugen wird der Bodensatz gut gemischt und auf fettfreie (dafür sollten die Objektträger mindestens 1 Tag in einem Äther-Alkoholgemisch liegen) Objektträger aufgetropft und in Luft getrocknet. Zur Färbung der Präparate wird zunächst eine Leishmanstammlösung angefertigt.

Dazu werden 120 mg Eosin Methylenblau und 100 ml Methanol bei 45 - 60°C ca. 15 Minuten erwärmt und dabei ab und zu geschüttelt. Nach Abkühlen wird die Lösung in dunkle Gefäße umgefüllt, wobei der Bodensatz nicht aufgerührt werden soll, da es sich um eine gesättigte Lösung handelt.

Zur Färbung werden nun 10 ml dieser Stammlösung mit einer Pufferlösung gemischt, die 30 ml Dinatriumhydrogenphorphat (Na_2HPO_4) und 30 ml Kaliumdihydrogenphosphat (KH_2PO_4) enthält.

Die Färbedauer liegt bei 15 -30 Minuten. Die gefärbten Präparate werden kurz in aqua dest. geschwenkt, dann getrocknet und anschließend mit Eukitt eingebettet.

4.2.2. C Banden

(Nach Summer 1972)

Die Präparate werden aufgetropft und drei bis acht Tage bei 4°C aufbewahrt.

Der erste Schritt der Färbung besteht in der einstündigen Inkubation mit einer 0,2 n HCl Lösung bei Raumtemperatur. Nach Spülen mit aqua dest. werden die Präparate für ca. sieben Minuten in eine frisch angesetzte und filtrierte 5% Bariumhydroxidlösung ($Ba(OH)_2$) gestellt. Nach erneutem Spülen mit aqua dest. werden die Präparate nun für 60 Ninuten bei 60°C in eine 2xSSC Lösung (NaCl 0,3M, 3-Na-citrat 0,03M, ph 7,0) gegeben.

Erneut wird mit aqua dest. gespült und danach werden die Präparate für 15 Minuten einer 2% Giemsalösung gefärbt. Diese 2% Lösung erhält man durch Zugabe von 2 ml Giemsalösung in ein Gemisch von Dinatriumhydrogenphosphat und Kaliumdihydrogenphosphat im Verhältnis 60 : 40. Nach erneutem Spülen wird das Präparat bei Raumtemperatur getrocknet und anschließend mit Eukitt eingedeckt. Probleme der Färbung liegen in der Verweildauer der frisch aufgetropften Präparate im Labor bei 4° und in der Behandlungszeit mit $Ba(OH)_2$ Lösung. Zu kurz in der Lösung belassene Präparate zeigen kaum einen Unterschied zur G Bandenfärbung, da dann das Bandenmuster weitgehend erhalten bleibt. Längere Einwirkungszeit läßt nurmehr das Heterochromatin der Zentromerregion erkennen, die Bandenstrukturen verschwinden dann fast völlig. Überzieht man die $Ba(OH)_2$ Zeit noch weiter, so verschwindt auch das Heterochromatin. Die im genetischen Labor verwandten günstigen Zeiten:
3 - 8 Tage alte Präparate 6 - 8 Minuten mit $Ba(OH)_2$ behandeln
9 -14 Tage alte Präparate 10-12 " " " "
wurden von mir als zu lange erachtet. Am günstigsten stellten sich Zeiten von 5 - 6 Minuten bzw. 7 - 8 Minuten heraus.

Alte G Bandenpräparate, die nach Entfärbung nun mit der obigen Methode gefärbt werden sollten, ergaben trotz einer Vielzahl zeitlicher Variationen und Bemühungen selten gute C Banden.

4.2.3. R Banden

(Nach Dutrillaux un Lejeune 1971)

Für diese Färbung muß zunächst eine Stammlösung (Earl-Puffer)

hergestellt werden. Dazu werden 500 ml aqua dest., 34 g NaCl, 2 g KCl, 1 g CaCl, 0,5 g $MgSO_4$, 0, 625 g NaH_2PO_4, sowie 5 g Glucose benötigt. Damit erhält man eine zehnfach konzentrierte Lösung, welche zum Gebrauch mit aqua dest., im Verhältnis 10 ml Earl und 90 ml aqua dest versetzt wird. Dieser Mischung wird NaH_2PO_4 so lange zugesetzt, bis ein pH von 6,7 erreicht wird.

Diese somit gebrauchsfertige Lösung wird in ein Wasserbad (87°C) gestellt und die mindestens einen Tag alten Präparate werden für ca. 45 - 90 Minuten in dieser Lösung denaturiert. Nach anschließender Spülung mit aqua dest. werden die Präparate gefärbt. Dazu werden 4 ml Giemsa mit 90 ml H_2O und 2 ml Sörensenpuffer versetzt. Diesen Puffer erhält man durch Mischen von 0,06 M KH_2PO_4 und 0,06 M Na_2HPO_4 zu gleichen Teilen. Mittels dieser Färbung ergeben sich dann Bandenmuster, welche das Spiegelbild der beschriebenen G Banden darstellen. Helle Areale der G Banden erscheinen dunkel, dunkle entsprechend hell.

4.2.4. T Banden

(Methode nach Dutrillaux 1973)

Diese Bandenfärbung stellt eine Modifikation der R Bandenfärbung durch Verschieben des pH in den sauren Bereich dar.

Zur Herstellung der ebenfalls erforderlichen Earl Stammlösung werden hierbei 50 ml Earl Lösung mit 50 ml aqua dest. versetzt. Damit ergibt sich ein pH von 5 - 5,2. Die Präparate werden ca. 20 - 30 Minuten in der Lösung, welche sich wieder in einem Wasserbad von 87°C befindet, belassen. Nach Abspülen wird nun mit Acridin Orange gefärbt. Aus einem Mischungsverhältnis von 100 mg Acridin Orange auf 100 ml aqua dest. werden 2,5 ml entnommen und mit 50 ml Sörensenpuffer vermischt. Diese Lösung wird auf einen pH von 6,7 eingestellt. Von den R Banden bleiben dann bestimmte heterochromatische Bezirke erhalten, die terminal an den Chromosomen erscheinen.

4.3. Photographie

Die in der Metaphaseplatte ungeordnet vorliegenden Chromosomen werden photographiert, ausgeschnitten und paarweise nach den Bandenmustern geordnet.

5. Ergebnisse

5.1. Christian W., geboren am 6.1.1973

5.1.1. Anamnese

Es handelt sich um das erste Kind gesunder, nicht blutsverwandter Eltern (Vater zum Geburtszeitpunkt 26 Jahre, Mutter 21 Jahre, Keine früheren Aborte).

Nach unauffälliger Schwangerschaft wurde das Kind kurze Zeit nach dem zu erwartenden Geburtstermin bei tiefem Querstand durch Zange entbunden.
Das Geburtsgewicht betrug 3120 gr., die Länge 50 cm, der Kopfumfang 34 cm. Zuverlässige Angaben über die Apgarwerte konnten trotz persönlichem Aufsuchen der Geburtsklinik nicht erhalten werden.

Es zeigte sich eine verzögerte frühkindliche Entwicklung. Das Kind begann erst mit elf Monaten frei zu sitzen und mit einem Jahr und viereinhalb Monaten frei zu gehen. Mit zwei Jahren und fünf Monaten wurden erstmals Silbenäußerungen registriert. Im weiteren Verlauf der Sprachentwicklung wies das Kind mit 5 Jahren und 6 Monaten einen Sprachschatz von 30 - 40 Wörtern auf. Die ersten Zähne kamen mit neun Monaten.

Mit vier Jahren und acht Monaten war das Kind noch nicht sauber. Im Alter von drei Jahren kam es zu erstmaligen Auftreten von tonisch klonischen Krampfanfällen mit Blickwendung nach rechts. Nach dem vierten Anfall erfolgte eine medikamentöse Einstellung

auf Mylepsin, wodurch die Anfälle sistierten. Anläßlich des damaligen Krankenhausaufenthaltes wurden erstmals Dysmorphiezeichen bemerkt und eine Chromosomenanalyse veranlaßt.

Polio Schluckimpfung (drei mal) und Pockenschutzimpfung wurden durchgeführt und verliefen ohne Komplikationen.
Im Alter von Vier Jahren und neun Monaten lagen Größe (104 cm) und Gewicht (16 kg) im Normbereich.

5.1.2. Klinischer Befund im Alter von dreieinhalb Jahren

5.1.2.1. Kraniofaciale Dysmorphien (Abb. 5)

Abb. 5: Der Patient Christian W.

Schädel:
Die Kopfform war meso-brachycephal. Die röntgenologische Untersuchung des Schädels ergab ein regelrecht konfiguriertes Schädelskelett, mit zwar betonten, jedoch nicht über die Norm verbreiterten Schädelnähten. Intracerebrale Verkalkungen waren nicht nachweisbar.

Abb. 6: Röntgenbild des Schädels von Christian W.

Augenregion:
Es bestand ein Hypertelorismus. Eine Mongolenfalte war rechts vorhanden, links nur angedeutet. Die Achsenstellung der vertikal verkürzten Lidspalten war leicht antimongoloid. Die augenärztliche Untersuchung ergab eine beidseits temporal abgeblaßte Papille (fragliche Atrophie) mit beidseitiger Pupillenexkavation. Der Fundus erschien insgesamt pigmentarm. Der Macularreflex war positiv. Im übrigen bestand auf beiden Seiten eine Hyperopie.

Ohrenregion:
Die Inspektion der großen Ohren ergab normal modellierte Ohrmuscheln, deren Achse nach hinten abfiel, sowie retrahierte bläuliche Trommelfelle. Die audiologische Untersuchung ergab ein für die Sprachentwicklung ausreichendes Gehör, ein Hochtonverlust konnte jedoch nicht mit Sicherheit ausgeschlossen werden.

Nasenregion:
Es zeigte sich eine breite, prominente Nasenwurzel mit einem stumpfen Nasenende (Zustand nach Operation einer Lippenkieferspalte im Alter von drei Monaten). Die Spiegeluntersuchung der Nase ergab eine Muschelhyperplasie und Septumdeviation nach rechts.

Mundregion:
Oberlippe und Gaumen waren wegen der Operationsnarbe morphologisch nicht zu beurteilen. Das Gebiß war äußerst lückenhaft. Es bestand eine mandibuläre Mikrognathie.

5.1.2.2. Auffälligkeiten am Stamm

Thorax:
Bei Betrachtung des Thorax fiel der weite Mamillenabstand, sowie ein breiter, kurzer Brustkorb auf. Die röntgenologische Darstellung des Thorax ergab eine Herzkonfiguration, wie man sie z.B. bei einer anormalen Veneneinmündung findet. Auskultatorisch ergaben sich jedoch im Bereich der großen Gefäße, des Herzens, sowie auch der Lunge keine auffälligen Befunde. Der Thoraxbefund könnte auf eine Thymushyperplasie deuten.

Abdomen:

Das Abdomen war unauffällig. Es ergab sich kein Anhalt für Fehlbildungen im Bereich der ableitenden Harnwege (Ausscheidungsurogramm

Genitale:

Im Genitalbereich zeigte sich bei rechts normalem Hoden auf der linken Seite ein Pendelhoden. Desweiteren fiel der sehr kleine Penis auf.

5.1.2.3. Auffälligkeiten der Extremitäten

Die Extremitäten waren frei beweglich. Die Hände waren plump und kurzfingrig, beide Daumen sind proximal angesetzt. Röntgenologisch zeigte sich eine Brachymesophalangie und Klinodaktylie V. Die Knochenkernentwicklung war verzögert und asynchron. Im Alter von drei Jahren und vier Monaten betrug das Knochenkernalter nach Handwurzelknochen ein Jahr und sechs Monate. An der unteren Extremität fiel eine Zygodaktylie der zweiten und dritten Zehe auf.

Abb. 7:
Handskelett von
Christian W.

5.1.2.4. Neurologischer Befund

Die neurologische Untersuchung ergab schwer auslösbare Eigenreflexe. Man fand eine auffällige Gangunsicherheit - das Kind konnte nicht auf einem Bein stehen, und zeigte Störungen im normalen Bewegungsablauf, sowie eine Muskelhypotonie. Im Alter von vier Jahren und neun Monaten war das Kind nicht in der Lage einen Zehen oder Fersengang auszuführen.

Ein durchgeführtes EEG war leicht abnorm mit langsamer Grundtätigkeit und ungenügender Gliederung. Es wurden jedoch keine Seitendifferenzen oder Paroxysmen beschrieben. Ein ebenfalls durchgeführtes Echo-Encephalogram zeigte einen mäßiggradigen symmetrischen Hydrocephalus. Außerdem fiel ein fast ständig zu beobachtender Speichelfluß auf. Bei nur unregelmäßiger bis fehlender Medikamentation kam es im Alter von vier bis fünf Jahren zu 4 generalisierten Anfällen mit tonisch klonischem Verlauf und Bewußtseinsverlust. Desweiteren litt das Kind mehrmals täglich unter kurzzeitigen Zuständen, welche mit starrem Blick und Tonusverlust einhergingen.

5.1.2.5. Laboruntersuchungen

Die Laboruntersuchungen ergaben negative Komplementbindungsreaktionen auf Polio, Coxsackie, Encephalitis, Listeriose, Cytomegalie und Toxoplasmose. Bei durchgeführter Lues Serologie fand sich ein negativer TPHA Test, sowie ebenfalls negativer Cardiolipin Flockungstest.
Das Blutbild zeigte eine Leichte hypochrome Anämie (HB 11,0%, Erythrozyten 3,7 Mill/mm^3). Das weiße Blutbild erwies sich als unauffällig. Bei mehreren Kontrolluntersuchungen wurde im Bereich der Immunglobuline ein Ig A Mangel nachgewiesen.

Ig	mg %	Altersnorm
Ig A	-	(31 - 189)
Ig G	1546	(600 - 1562)
Ig M	155,9	(57 - 225)

Auch im Speichel gelang kein Nachweis des Ig A.

Die Untersuchung des Liquor ergab ein normales Gesamteiweiß von 24,2 mg %. Die Liquorelektrophorese ergab eine Betaglobulinerhöhung (23%, der Normwert beträgt 11,2 - 15,6%).
Der Urinstatus war ohne pathologischen Befund, weder Bakterien noch Eiweiß waren nachweisbar.

5.1.2.6. Psychischer Befund

Eine mit drei Jahren und sechs Monaten veranlaßte Entwicklungsuntersuchung ergab einen deutlichen Entwicklungsrückstand. Sozialkontakt, Sprache, Fein- und Grobmotorik entsprachen etwa einem 14 - 17 Monate alten Kind.

Eine im Alter von vier Jahren und neun Monaten erneut durchgeführte psychologische Untersuchung ergab folgenden Befund:
Das Kind zeigte sich kooperativ und freundlich, ging auf Unbekannte zu, spielte mit ihnen und folgte deren Anweisungen. Es konnte einige Gegenstände benennen und eigene Körperteile richtig bezeichnen. Insgesamt wurden ca. 20 Worte registriert. Ein Zahlenbegriff war bei ihm nicht vorhanden.

Im sprechfreien CMM Intelligenztest wurden bereits die drei Beispiele nicht bewältigt und bei den darauffolgenden Aufgaben mehr zufällig sechs Rohpunkte erzielt.

Der momentane Leistungsstand entsprach dem einer geistigen Behinderung.
Neun Monate später hatte sich der aktive Wortschatz des Kindes bei teilweise außerfamiliärer Förderung nur auf 30 - 40 Wörter erhöht.

5.2. Zytogenetik

5.2.1. Christian W.

Im Juni 1976 wurde erstmals vom genetischen Labor die Untersuchung des Karyotyps von Christian W. aus Lymphozytenkulturen vorgenommen.
In der G Bandenfärbung fand sich in allen untersuchten Zellen konstant eine Verkürzung des langen Armes eines Chromosoms 9 um ungefähr ein Drittel (Abb. 8). Desweiteren fällt unterhalb des Zentromerbereiches des verkürzten Chromosoms eine dunkle Bande auf, welche an gleicher Stelle am homologen Chromosom fehlt.

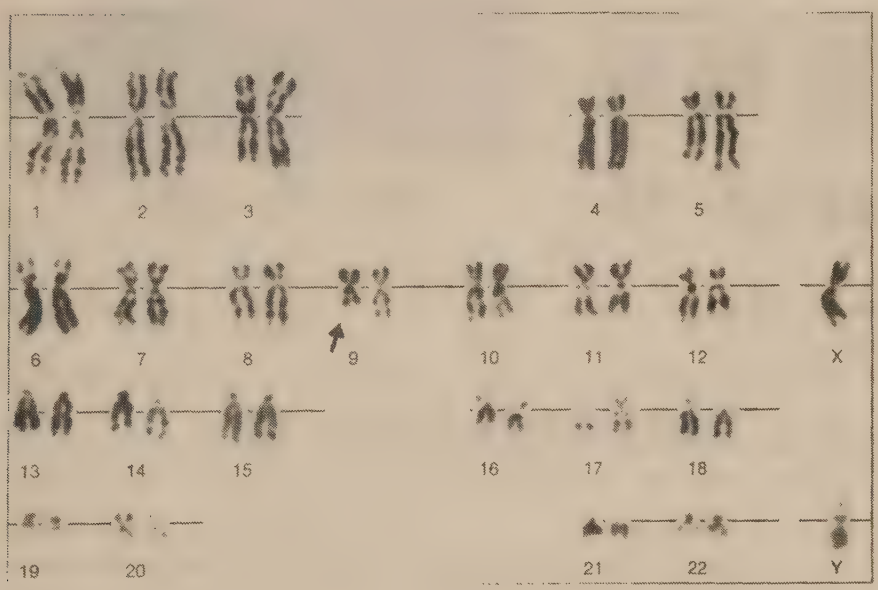

Abb. 8: G Banden Karyogramm von Christian W.

Diese Befunde lassen zwei Interpretationen möglich erscheinen: zum einen den Verdacht auf die Variante 9qh+ in Verbindung mit einer Deletion im terminalen Langarmbereich eines Chromosoms 9. Zum anderen könnte es sich um eine interstitielle Deletion handeln, womit die als dunkel imponierende zentromernahe Anfärbung praktisch dem nach oben verschobenen Bereich 9q22 - 9q31 entsprechen könnte.

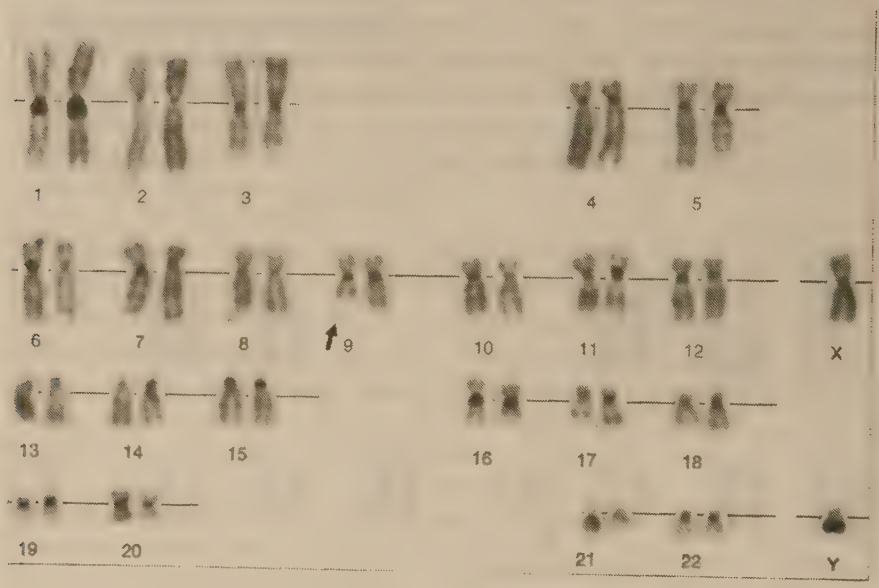

Abb. 9: C Banden Karyogramm von Christian W.

Im C B a n d e n k a r y o g r a m zeigen sich bei beiden Chromosomen 9 unterschiedlich stark angefärbte dunkle Zentromerregionen. Es ist anzunehmen, daß die Dunkelfärbung im verkürzten Chromosom lediglich die Zentromerregion (ohne 9q12 Anteil) darstellt, während die Dunkelfärbung im homologen Chromosom 9 die charakteristische variable Region 9qcen - 9q12 anzeigt.



Abb. 10: T Banden Karyogramm von Christian W.

Mit Hilfe der T B a n d e n t e c h n i k (Untersuchung im Labor Dutrillaux Paris) konnte nachgewiesen werden, daß auch am deletierten Chromosom 9 der stark fluoreszierende terminale Bereich erhalten ist, es sich somit um keine terminale Deletion handeln kann.

Abb. 11: R Banden Karyogramm von Christian W.

Bei Vergleich der homologen Chromosomen mit der R Bandentechnik fällt auf, daß am deletierten Chromosom im Bereich des langen Arms das am nicht deletierten Chromosom unterhalb des Zentromers auftretende Bandenmuster fehlt, während die distalen Abschnitte bei beiden Chromosomen identisch sind.

Dies führt zu dem Schluß, daß auch am deletierten Chromosom 9 die Banden q22 - q34 (ter) erhalten sind, woraus sich ergibt, daß am deletierten Chromosom die Segmente 9q11 bis einschließlich 9q21 verlorengegangen sind (interstitielle Deletion). Der Bruchpunkt ist am Übergang der Bande 9q21 zur Bande q22 anzunehmen.

Das nachfolgende Schema soll die charakteristischen Bandenmuster des normalen und deletierten Chromosom 9 in der unterschiedlichen Darstellung mittels der C, G, R und T Banden nochmals zusammenfassen

Chromosom Nr.9

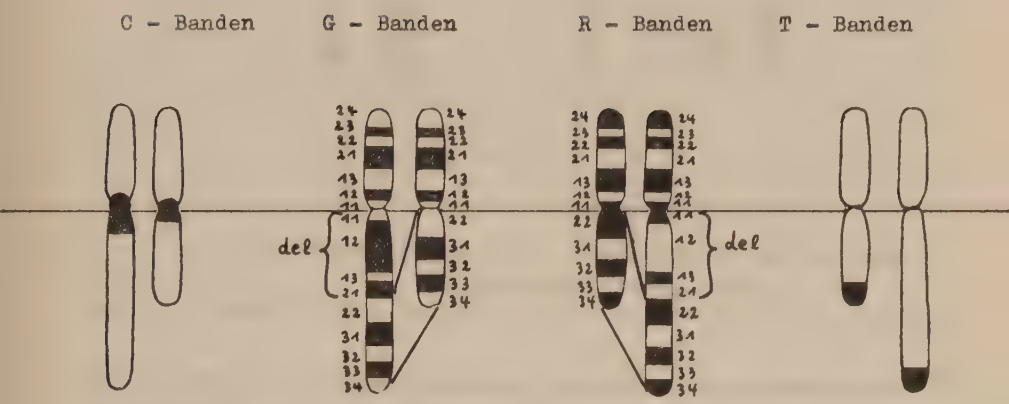

Abb. 12 : Schema der C,G,R und T Banden

5.2.2. Der Vater Anton H.

G Banden C Banden

Abb. 13: Das Chromosom Nr. 9 des Vaters Anton H. in C und G Bandendarstellung.

Die Chromosomenuntersuchung (Lymphozytenkultur) ergab bei dem Vater des Patienten in allen ausgewerteten Mitosen 46 Chromosomen.

Bei Betrachtung der Chromosomen 9 in der G Bandenfärbung fällt auf, daß das rechte, gekrümmt dargestellte Chromosom 9 einen größeren kurzen Arm als das linke aufweist.
In der abgebildeten C Bandenfärbung erkennt man, daß am linken Chromosom eine deutlich ausgeprägte variable Region (9gh) sichtbar ist. Am rechten Chromosom scheint das Zentromer nach medial verschoben zu sein, wobei am kurzen Arm im Anschluß an das Zentromer eine dunkle Bande auftritt.
Dieser Befund wurde als partielle Inversion der variablen Region 9q12 gedeutet. Dies soll im Folgenden an Hand eines Schemas verdeutlicht werden.
Hierbei handelt es sich um eine der in der Normalbevölkerung häufig vorkommenden Normvarianten, der keine pathologische Bedeutung zuzumessen ist. Der Karyotyp lautet: 46,XY, inv. (9) (p11;q12).

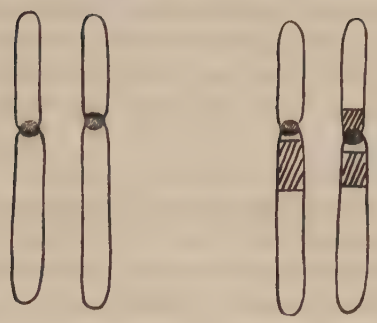

G Banden C Banden

Abb. 14: Schematischer Vergleich der väterlichen G und C Banden.

5.2.3. Die Mutter Roswitha W.

Die Chromosomenuntersuchung (Lymphozytenkultur) der Mutter des Patienten ergab ebenfalls eine normale Chromosomenzahl 46.

G Banden C Banden



Abb. 15: Das Chromosomenpaar 9 der Mutter Roswitha W. in C und G Bandendarstellung.

Bei Betrachtung der G Banden fällt auf, daß die langen Arme der beiden Chromosomen 9 unterschiedliche Längen aufweisen. Am längeren Chromosom (rechts) tritt zu Beginn des langen Armes eine dunkle Bande auf, welche am kürzeren Chromosom (links) fehlt. Mit Hilfe der C Bandendarstellung erkennt man am rechten Chromosom 9 eine deutlch ausgeprägte dunkle Bande, während am anderen nur das angefärbte Zentromer erkennbar ist.

Der Längenunterschied der beiden Chromosomen 9 kann somit auf einen unterschiedlichen Heterochromatinanteil der variablen Region zurückgeführt werden. Auch hierbei handelt es sich um eine der in der Normalbevölkerung häufig auftretenden Normvarianten die ohne pathologische Bedeutung ist. Der Karyotyp lautet: 46,XX, var. (9)(q12).
Da die Chromosomen 9 beider Eltern bis auf die variable Region unauffällig sind, ist die Deletion 9 im Karyotyp des Patienten während der Gametogenese bei einem Elternteil neu entstanden. Es kann vermutet werden, daß sie sich von dem mütterlichen Chromosom mit der Minusvariante herleitet.

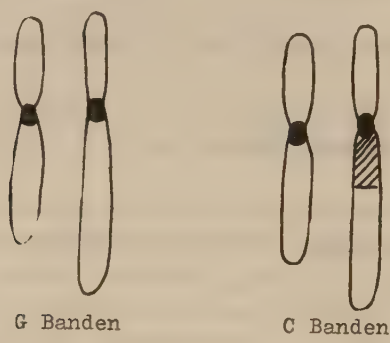

Abb. 16: Schematische Darstellung der mütterlichen Chromosomen 9.

5.3. Serologische Befunde

Mu	Roswitha W.	A2	MNss	CcDee	P+	K-	Fy(a-b+)	Jk(a+b+)	Lu(a-b+)
Kd	Christian W.	A2	NSs	CcDEe	P+	K-	Fy(a-b+)	Jk(a+b+)	Lu(a-b+)
Va	Anton H.	A2	MNSS	ccDEe	P+	K-	Fy(a+b+)	Jk(a+b+)	Lu(a-b+)

	Gc	Gm	Inv	Hp	SEP	PGM	Ak	ADA	6-PGD	GPT	EsD
Mu	2-1	-1-2+10	-1	2-1	B	1-1	1-1	1-1	A	2-2	1-1
Kd	1-1	-1-2+10	-1	2-2	AB	1-1	1-1	1-1	A	2-2	1-1
Va	1-1	-1-2+10	-1	2-1	AB	2-1	1-1	1-1	A	2-1	1-1

Die Bestimmung der Blutgruppen und der Enzym-Polymorphismen brachte keinen Ausschluß, aber auch keine zusätzlichen Informationen über eine eventuelle Genlokalisation.

5.4. Dermatoglyphen

5.4.1. Befunde der Mutter des Patienten

Mit Ausnahme der niedrigen (TFRC=29, Mittelwert der Frauen $\bar{x}$=125) Gesamtleistenzahl ergab sich ein unauffälliger Hautleistenbefund.

5.4.2. Befunde des Vaters des Patienten

Hier waren folgende Auffälligkeiten vorhanden:
Die d Triradien waren nach radial verschoben, desweiteren fanden sich zusätzliche d'- Triradien beiderseits.
Auf den Fußsohlen fand sich eine starke Musterintensität mit Zygodaktyliemustern und Zygodaktylie-Triradien.

5.4.3. Befunde von Christian W.

Folgende Auffälligkeiten sind vorhanden (Abb.17):

Papillarleisten

Es zeigt sich eine starke Dysplasie der Papillarleisten auf den Fingerbeeren, Handflächen und Fußsohlen (1).
Auf den Handflächen kann ein transversaler Hautleisten beobachtet werden (2).
Es ergeben sich Störungen in der Lage der distalen und axialen Triradien (3): Triradius d ist stark nach radial verschoben (pat.), der t'Triradius ist nach radial disloziert; auf dem Hypothenar findet sich links eine Ulnarschleife.

Im dritten Interdigitalraum beiderseits läßt sich ein Zygodaktyliemuster erkennen (4). Auf den Fußsohlen ergibt sich eine starke Musterintensität mit Zygodaktyliemustern und Zygodaktylie-Triradien z, z'und z''(pat.).

Handfurchen

Beiderseits läßt sich auf den Handflächen eine symmetrische Sidneylinie (5) und ein transversaler Verlauf der Dreifingerfurche erkennen (6).

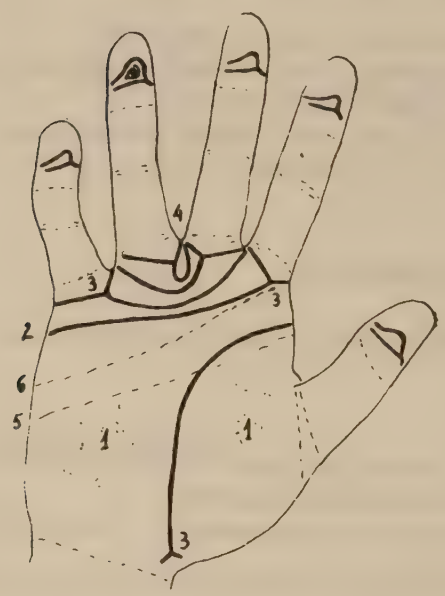

Abb.17: Dermatoglyphen von Christian W.

6. Diskussion

6.1. Ätiologie der Chromosomenaberration

Die Untersuchung der Chromosomen der Eltern und der Vergleich mit denen des Kindes ermöglichen folgende Aussagen zur Ätiologie der bei Christian W. gefundenen Deletion:

Da mit Ausnahme der Normvarianten in der 9qh Region keine Aberration, im Sinne einer balancierten Translokation auf Seiten der Eltern gefunden wurde, kann die bei Christian W. gefundene Konstellation einer partiellen Monosomie 9q als spontanes Ereignis (De Novo Deletion) betrachtet werden.

Da die Untersuchung bei Christian W. keinen Hinweis auf eine Mosaikbildung ergab, ist die Deletion als präzygotisches Ereignis aufzufassen, das sich in der Gametogenese eines Elternteils, vermutlich im Stadium des Crossing Over ereignet hat.

Da die variable Region des Chromosoms 9 beim Vater in einem Homologen eine Duplikation (9qh+) im anderen eine Inversion zeigt, beim Kind Christian jedoch keines der Chromosomen 9 eine Inversion trägt, muß das Chromosom 9 mit der Duplikation (9qh+) vom Vater stammen. Die bei Christian am deletierten Chromosom gefundene Variante 9qh- findet sich auch bei der Mutter (9qh; 9qh-), woraus man ableiten kann, daß die Deletion während der mütterlichen Gametogenese stattgefunden hat.

Auch in den Publikationen von German und Simpson 1971/ Jemkins u.a. 1976, Wisniewski u.a. 1977, Newton u.a. 1972, Turleau u.a. Fall 1+2 1978 fand sich kein Hinweis auf elterliche Translokationen. Alle diese Fälle von partiellen Monosomien 9q sind somit als De Novo Deletionen aufzufassen. Lediglich im Fall des Chromosomenmosaiks, beschrieben von Smith u.a. 1973, existieren keine Angaben über die Chromosomenbefunde der Eltern. Da Chromosomenmosaike postzygotisch entstehen, ist eine Ableitung von einer elterlichen Translokation eher unwahrscheinlich.

Mit der Untersuchung der variablen Region von Eltern und Kind besteht die Möglichkeit im Falle von Auffälligkeiten in dieser Region einen Rückschluß auf den Vererbungsmechanismus zu ziehen. Angaben dazu konnten nur in zwei der angegebenen Fälle gefunden werden. Wisniewski u.a. (1977) fanden in den C Bandenfärbungen der Eltern eine unauffällige 9qh Region, während bei der Patientin am deletierten Chromosom die Minusvariante 9qh- gefunden wurde.
Jenkins u.a. (1976) fanden folgende Auffälligkeiten:
Während der Vater keine Besonderheiten zeigte (9qh; 9qh) wies die Mutter an einem Chromosom eine vergrößerte variable Region auf (9qh; 9qh+). Das Kind zeigte am deletierten Chromosom eine Minusvariante 9qh-.
In beiden Fällen ist es an Hand der vorliegenden Untersuchungen nicht möglich, wie im Fall W., die Herkunft des deletierten kindlichen Chromosoms zu klären.
Wie kann nun die variable Region in Hinblick auf phänotypische Auffälligkeiten der Träger von Varianten in diesem Bereich und in Hinblick auf die Theorie einer erhöhten Frequenz von chromosomalen Störungen bei der Nachkommenschaft beurteilt werden?

Es kann als gesichert angenommen werden, daß Längenvarianten im zentromernahen Heterochromatin des Chromosoms 9 keinen Einfluß auf den Phänotyp des Trägers besitzen.
Der von Nielsen u.a. 1974 geäußerte Zusammenhang zwischen Varianten im 9qh Bereich und dem erhöhten Risiko für chromosomale Störungen verschiedenster Art bei der Nachkommenschaft hat sich nicht bestätigt.

6.2. Abgrenzung der Segmentmonosomie

Bei Vergleich der in der Literatur beschriebenen Fälle in Hinblick auf Segmentmonosomien, stellte sich heraus, daß es nicht möglich ist, alle Publikationen direkt miteinander zu vergleichen.

Bei den Arbeiten von Smith u.a. 1973 (9q- und Auftreten von Fragmenten) und Newton u.a. 1972 (46,XY, 9q-) liegen keine exakten Bruchpunktangaben über das monosome Segment vor.
Auch die Publikation von German und Simpson 1971, nachuntersucht von Jenkins 1976, enthält keine Angaben welche Segmentabschnitte verlorengegangen sind. Alle anderen dargestellten Fälle aus der Literatur sind interstitielle, keine terminalen Deletionen.
Im Fall W. handelt es sich ebenfalls um eine interstitielle Deletion. Da Längenvariationen im variablen Bereich (9q11 - 9q12) kein Einfluß auf den Phänotyp des Trägers zukommt, kann man den Verlust des Segmentes 9q21 für die phänotypischen Auffälligkeiten verantwortlich machen.
Im Fall, beschrieben von Wisniewski u.a. 1977, liegt die gleiche Segmentmonosomie wie bei unserem Patienten vor (9q11 - q21). Im Fall 1 von Turleau u.a. 1978 fehlt zusätzlich das Segment 9q22.
Im Fall 2 von Turleau handelt es sich um eine Monosomie des distalen Segments (9q32 - q34), wohingegen die im Fall W./ Wisniewski fehlenden Segmentabschnitte vorhanden sind.

6.3. Klinische Merkmale

Der Versuch an Hand des Vergleichs unseres Patienten mit anderen Fällen gleicher bzw. ähnlicher Segmentdeletion eine Syndromcharakterisierung zu erreichen, stößt auf Grund der unvollständigen und uneinheitlichen Befunderhebung bei den beschriebenen Fällen auf Schwierigkeiten. Eine Darstellung gemeinsamer Merkmale ist jedoch möglich.
In allen Fällen findet sich eine geistige Retardierung. Beim Vergleich unseres Patienten mit der identischen Segmentdeletion 9q11 - q21 (Wisniewski) ergibt sich eine hohe Übereinstimmung in den beschriebenen phänotypischen Merkmalen, die auch auf den Fotographien zu erkennen ist (Abb.18): Brachycephalie, Hypertelorismus, antimongoloide Lidspaltenachsenstellung, vertikal verkürzte Lidspalten, mild ausgeprägte Mongolenfalte und breite Nasenwurzel.

Eine gemeinsame Aussage bezüglich der Dermatoglyphen läßt sich nicht machen.
Weitere Befunde unseres Patienten wie Krampfanfälle, Lippenkieferspalte und Ig A Mangel finden sich bei Wisniewski nicht. Demgegenüber fehlen bei unserem Patienten die von Wisniewski beschriebenen Chorioideakolobome.

Abb. 18: Hohe Übereinstimmung der Craniofacialen Dysmorphien bei unserem Patienten (a) mit dem von Wisniewski (b)

a

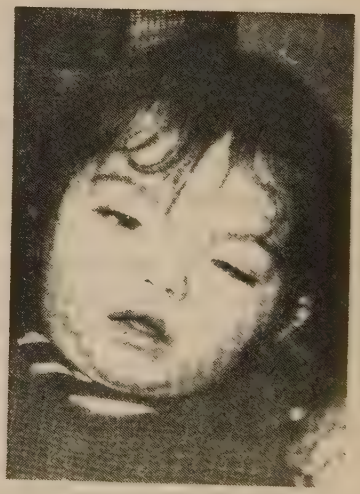

b

Nimmt man den ersten der beiden von Turleau beschriebenen Fälle (46,XY, del. 9q11 -22), somit den Verlust des Segments 9q22 in die Betrachtung hinzu, bleiben fast alle der den beiden obigen Patienten erwähnten Auffälligkeiten bestehen. Nicht erwähnt, bzw. erkennbar am Fall 1 von Turleau sind die Ausbildung einer Brachycephalie und einer Mongolenfalte (Abb. 19). Andererseits bestehen wie bei unserem Patienten neurologische Auffälligkeiten (Krampfanfälle, Gangunsicherheit). Im Fall Turleau 1 wurden tief ansetzende Ohren, kurze Nase, sowie langes, breites Philtrum beschrieben. Merkmale, die bei unserem Patienten nicht ausgeprägt sind, bzw. wegen der Lippenkieferspalte nicht beurteilbar sind.

Abb. 19: Ähnliche Phänotypmerkmale bei Patient 1 von Turleau mit Monosomie 9q11 - q22.

Bei gänzlich anderer Bruchlokalisation, wie beim zweiten von Turleau beschriebenen Fall (46,XY, del. 9q32 - q34) ist insgesamt keine Ähnlichkeit mit den vorher beschriebenen Patienten vorhanden, obwohl einzelne Merkmale übereinstimmen. So findet

sich zwar wieder eine Brachycephalie und ein Hypertelorismus. Die Lidspalten sind jedoch weit. In der Nasen-, Mund- und Ohrregion lassen sich keine deutlichen Unterschiede zu den Patienten mit Monosomie 9q11 - 9q21 erkennen (tief ansetzende Ohren, kurze Nase und langes breites Philtrum) (Abb. 20).

Abb. 20: Patient des Falls 2 von Turleau

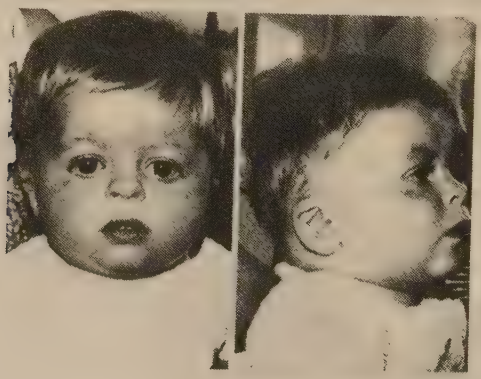

Die im Vorhergehenden zusammengefaßten Merkmale sind in der nachstehenden Tabelle einzeln aufgelistet:

beschrieben: + nicht vorhanden: - auf Fotografie erkennbar: o (nicht beschrieben)

Dysmorphiezeichen	Fall W.	Wisniewski	Turleau Fall 1	Turleau Fall 2
Monosomes Segment	9q11-q21	9q11-q21	9q11-q22	9q32-34
<u>Kopf</u>				
Brachycephalie	+	+	-	+
<u>Auge</u>				
Hypertelorismus	+	+	+	+
Antimongoloide Lidspalten-achsenstellung	+	+	+	+
Vertikal verkürzte Lidspalte	+	o	o	-
Mongolenfalte	+	o	-	-
Chorioideakolobome	-	+	-	-
Strabismus	-	+	-	-
<u>Ohr</u>				
groß (Länge)	+	-	-	-
tief ansetzend	-	o	o	o
schräger Ohransatz	-	-	o	o
dysmorphe Ohrmuschel modellierung	-	-	-	o
<u>Nase</u>				
breite Nasenwurzel	+	+	+	+
prominente "	+	-	o	-
kurze Nase	-	o	o	o
evertierte Nasen-bodenebene	-	-	o	o
<u>Mund</u>				
langes, breites Philtrum	Z. n. Lip-penkiefer-spalte	o	o	o

Dysmorphiezeichen	Fall W.	Wisniewski	Turleau Fall 1	Turleau Fall 2
Kinn				
mandibuläre Mikrognathie	+	-	o	-
Genitale				
kleiner Penis	+	-	-	+
Hoden	Pendel-hoden	-	-	Leistenhoden re ektop li
Extremitäten				
Brachymesophalangie	+	-	-	-
Klinodaktylie	+	-	-	-
Zygodaktylie	+	-	-	-
Neurologie				
Muskelhypotonie	+	-	-	+
Gangunsicherheit	+	-	+	-
Epilepsie	+	-	+	-
geistige Retar-dierung	+	+	+	+

Da erst zwei Patienten mit identischer Segmentaberration bekannt sind, wird erst der Vergleich weiterer Fälle mit den bereits Beschriebenen aufzeigen, ob sich die übereinstimmenden Merkmale wiederfinden, sich also ein charakteristisches Syndrom herausbildet. Die bei unserem Patienten sehr ausführlich vorgenommene Falldarstellung mag dies in Zukunft vielleicht erleichtern.

6.4. Schweregrad des Deletionssyndroms

Bei der Besprechung der Arbeit von Centerwall wurde dessen Frage angeschnitten, inwieweit eine partielle Monosomie 9q lebensfähig sei oder nicht. Als diese vorliegende Arbeit begonnen wurde, stellte unser Patient mit dem Befund einer interstitiellen partiellen Monosomie 9q eine bis dahin unbekannte Form einer chromosomalen Aberration dar. Mit diesem Fall und den inzwischen hinzugekommenen 3 Fällen von Wisniewski und Turleau (2) findet die erhobene Frage ihre bejahende Antwort.

Bei der relativen Häufigkeit von pathologischen Ereignissen am Chromosom Nr.9 bleibt es jedoch weiterhin fraglich, weshalb über das Bild einer partiellen Monosomie 9q bisher relativ wenig Angaben vorliegen.
In Fällen, bei denen die variable Region keine Minusvariante zeigt, bzw. die Plusvariante 9qh+ vorliegt, erscheint es möglich, daß das fehlende Segment 9q21 leicht übersehen wird. Die dann ja existierende Region 9q12, welche (in der G Bandenfärbung) ebenfalls als dunkle Bande erscheint kann dann als das fehlende Segment 9q21 angesehen werden. Dieser Befund könnte somit als Normvariante 9qh+ fehlgedeutet werden.
Der Möglichkeit einer Selektion in Hinsicht eines intrauterinen Absterbens, bzw. hoher postnataler Mortalität, steht die bei diesem (wie auch den anderen) Fällen zu beobachtende, nicht erkennbar eingeschränkte Lebensfähigkeit gegenüber, die bis zum jetzigen Zeitpunkt auch keinerlei Hinweise auf ihre natürliche Begrenztheit, d. h. eine von vornherein reduzierte Lebenserwartung erkennen läßt.

7. Zusammenfassung

In der vorliegenden Arbeit wird über den Fall eines Patienten mit einer partiellen Monosomie 9q berichtet, die sich durch Markeranalyse als Neumutation auf die mütterliche Gametogenese zurückführen ließ, und dieser mit 3 anderen Fällen gleicher bzw. ähnlicher Segmentaberrationen verglichen.
Eine ausführliche Beschreibung der Befunde dieses Patienten soll es ermöglichen, künftige Fälle gleicher Segmentanomalien mit diesem zu vergleichen um eine Syndromcharakterisierung zu erleichtern.

8. Literaturverzeichnis

1. ABRISQUETA, J. A., CORTEJARENA, I. PEREZ - BOUSONO, A. PEREZ SOTELO, M.:
Transmision d'un chromosome marquer dans trois generations.
Ann. Génét. 16 n° 3, 203 - 206 (1973)

2. ARKAKI, D. T., SPARKES, R.S.:
Microtechnique for culturing leucocytes from whole blood.
Cytogenetics, 2 57 - 60 (1963)

3. CASPERSSON, T., ZECH, L., JOHANSSON, C., MODEST, H. J.:
Identification of human chromosomes by DNA banding fluorescent agents.
Chromosoma 30, 215 - 7 (1970)

4. CENTERWALL, W. R., MAYESKI, C. A., CHA, C. C.:
Trisomy 9q-, a variant of the 9p trisomy syndrome.
Humangenetik 29, 91 - 98 (1975)

5. DE LA CHAPELLE:
Pericentric inversions of human chromosome 9 and 10.
Americ. J. hum. Genet. 26, 746 - 766 (1974)

6. DENVER REPORT:
A proposed standard system of nomenclature of human mitotic chromosomes.
Lancet 1971/I, 1063 - 40

7. DUTRILLAUX, B., LEJEUNE, J.:
Sur une nouvelle technique d' analyse du caryotype humain.
C. R. Acad. Sci. (Paris) 272 (1971), 2638 - 40

8. DUTRILLAUX, B.:
Nouveau système de marquage chromosomique:
les bandes T.
Chromosoma 41, 395 - 402 (1973)

9. EDWARDS, J. H., FRACCARO, M., DAVIES, P., YOUNG, R. B.:
Structural heterozygosis in man:
analysis of two families.
Ann. hum. Genet. 26, 163 -171 (1962)

10. ELLIOTT, O., THOMAS, G. H., CONDRON, CJ., KHURI, N., RICHARDSON, F.:
C - group chromosome abnormality.
Amer. J. Dis. Chold., 119, 72 - 73 (1970)

11. FEINGOLD, M., ATKONS, L.;
A case of trisomy 9.
J. med. Genet. 184 - 187 (1973)

12. FERGUSON, SMITH:
Autosomal polymorphismen.
Birth defects, Vol X, Nr. X 19 - 29 (1974)

13. FERGUSON, SMITH:
The sites and relative frequences of secondary constrictions in human somatic chromosomes.
Cytogenetics 1, 325 - 343 (1962)

14. FUJITA, H., SHIMAZAKO, M., TAKEUCHI, T., HAYAKAWA, Y., OURA, T.:
47, + (9q-) in unrelated three children with plasma growth hormon deficiency.
Hum. Genet. 31, 271 - 282 (1976)

15. GERMAN, J., SIMPSON, J. L.:
Abnormalities of Human Autosomes Ambiguous Genitalia Associated with a Translocation 46, XY, t (Cq+; Cq-).
Birth Defects Vol. 7 Nr. 6 145 - 149 (1971)

16. HANSMANN, I.:
Structural Variability of Human Chromosome 9 in relation to its Evolution.
Human Genetic 31, 247 - 262 (1976)

17. HIRSCHHORN:
Precise identification of various chromosomal abnormalities.
Ann. J. of hum. genetics 36, 375 - 379 (1973)

18. HSU, T. C., ARRIGHI, F. E., SANNDERS, G. F.:
Compositional Heterogeneity of Human Heterochromatin.
Proc. Nat. Acad. Sci. USA, Vol. 69, No. 6, 1464 - 1466 (1972)

19. JACOBS, P. A., BUCKTON, K. B., CUNNINGHAM, C. AND NEWTON, M.(1974)
An analysis of break points of structural rearrangements in man.
J. med. Genet., 11, 50

20. JENKINS, E. C., CHAGANTI, R. S. K., WILBUR, L., GERMAN, J.:
Ambiguous Genitalia and Mental Retardation associated with a translocation 46, XY, t (9; 10) and a deletion in 9q.
Birth Defects Volume XII, Nr 5, 169 - 173 (1976)

21. KIM, A., PFEIFFER, R. A.:
Die Heterochromatinverteilung der menschlichen Metaphasechromosomen.
Humangenetik, 14, 128 - 132 (1972)

22. KUROKI, Y., YOKATA, S., NADAI:
A case of 9p- Syndrome
Humangenetic 38, 107 - 111 (1977)

23. LIN, C. C., GEDEON, M. M., GRIFFITH, P., SMINK, W. K., NEWTON,P.R.
WILKIE, L., SEWELL, L. M.:
Chromosome Analysis on 930 Consecutive Newborn Children Using Quinacrine Fluorescent Banding Technique.
Humangenetic 31, 315 - 328 (1976)

24. NAKAJIMA, S., YANAGISAWA, M., KAMOSHITA, S.:
Mental Retardation and Congenital Malformations Associated with a Ring Chromosome 9.
Hum. Genet. 32, 289 - 293 (1976)

25. NEU/GARDNER:
Part. trisomy of chromosome 1 in a family with a t 1q- - 4q+ translocation.
Clinical genetics 4, 474 - 479 (1973)

26. NEWTON, M. S., CUNNINGHAM, C., JACOBS, P. A.:
Chromosome survey of a hospital for the mentally subnormal. Part 2:
Autosome abnormalities.
Clinical Genetics 3, 226 - 248 (1972)

27. NIELSEN, J., FRIEDRICH, U., HREIDARSSON, A. B., ZEUTKEN, E.:
Frequency of 9qh+ and Risk of Chromosome Aberrations in the Progeny of Individuals with 9qh+.
Humangenetic 21, 211 - 216 (1974)

28. OSZTOVICS, M., KISS, P., IVADY, GY.:
Structural variations of chromosome 9.
Medical Genetics, Nr. 27 - 29, 61 - 71 (1976)

29. PALMER, C. G., FUNDERBRUCK, S.:
Secondary constrictions in human chromosomes.
Cytogenetics 4, 261 (1965)

30. PALMER, C. G., SCHRÖDER:
A familial variant of chromosome 9.
J. med. Genet. 8, 202 - 208 (1971)

31. PATIL, S. R., LUBS, H. A.:
Classification of qh regions in Human Chromosomes 1, 9 and 16 by C Banding.

32. PODRUCK, P. E., WEISSKOPF, B.:
Trisomie for the short arms of chrom. 9 in two generations with balanced translocations t (15p+ 9q-) in three generations.
Journal of Pediatrics Vol 85 Nr. 1, 92 - 95 (1974)

33. PRIEUR, M., DUTRILLAUX, B., LEJENNE, J.:
Planches descriptives des Chromosomes Humains.
Annales Génet., 16 n° 1, 39 - 46 (1973)

34. REEVES, B. R., LAWLER, S. D.:
Preferential Breakage of Sensitive Regions of Human Chromosomes.
Humangenetic 8, 295 - 301 (1970)

35. RETHORE, M. O., LARGET - PIET, L., ALBONY, D.:
Sur quatre cas de trisomie pour le bras court du chromosome 9, individualisation d'une nouvelle entité morbide.
Ann. Génét., 13, 217 - 232 (1970)

36. RETHORE, M. O., HOEHN, H. ROTT, H. D., COUTUTIER, J.:
Analyse de la trisomie 9p par dénaturation ménagée. A propos d'un nouveau cas.
Humangenetic 18, 129 - 138 (1973)

37. SANGER:
Partial trisomie 1q in three patients.
Amer. J. of hum. genet. 26, 75a (1974)

38. SCHEIBENREITER, S. SZILVASSY, J., ENDER, H.:
Partielle Trisomie 9 mit teilweise erhaltenem langen Arm.
Wiener klinische Wochenschrift Jg. 89, Heft 8, 264 - 267 (1976)

39. SCHINZEL, A.:
Autosomal Chromosome Aberrations: A review of the clinical Syndromes caused by Structural Chromosome Aberrations, Mosaic - Trisomies 8 and 9 and Triploidy.
Advances in Internal Medicine and Pediatrics, Band 38: 37 - 94 (1976)

40. SCHMID, W., VISCHER, D.:
Spontaneous Fragility of an Abnormally Wide Secondary Contriction Region in a Human Chromosome Nr. 9.
Humangenetik 7, 22 - 27 (1969)

41. SCHWANITZ, G., ROTT, H. D., KÖLLERMANN, M. W.:
Vergrößerte sekundäre Einschnürung des Chromosoms Cq bei Mutter und Kind.
Humangenetik 11, 258 - 263 (1971).

42. SCHWANITZ, G., SCHAMBERGER, U., ROTT, H. D., WIECZOREK, V.:
Partial Trisomie 9 in the case of familial Translocation 8/9 mat
Ann. Génét. 17 n° 3, 163 -166 (1974)

43. SEABRIGHT, M., GREGSON, N., MOULD, S.:
Trisomy 9 associated with an enlarged 9qh segment in a liveborn.
Human Genet. 34, 325 - 325 (1976)

44. SEVILLE, F., ALLAIN, D., BROUSTET, A., MARTIN, C.:
Délétion partielle du bras court du chromosome 9.
Ann. Génét. 19, n° 2, 143 - 147 (1976)

45. SMITH, G. F., SHANTA SACHDEVA, JUSTICE, P.:
A chromosomal break and a partial deletion of a Nr.9 chromosome.
Human Heredity 23: 561 - 567 (1973)

46. STENGEL - RUTKOWSKI, S., WALTHER, J. K., WIRTZ, A., FRANKENBERGER, R., ALBERT, A., MURKEN, J. D.:
Die Chromosomenbanden.
MMW 19, S. 595 - 608 (1976)

47. STENGEL - RUTKOWSKI, S.:
Aberrationen der Autosomen in "Pädiatrie in Praxis und Klinik".
Hrsg. Bachmann, K. D., Ewerbeck, V., Joppich, G., Kleihauer, E., Ross, E., Stalder, G. R..
Gustav Fischer Verlag / Georg Thieme Verlag Stuttgart (1979)

48. SUBRT, I., BLEHOVA, B., PALLOVA, B.:
Trisomy 9p Resulting from Material 9/21 Translocation.
Hum. Genet. 32, 217 - 220 (1976)

49. SUBRT, J., JANCVSKY, M., JODL, J.:
Partial trisomy 9q- chromosomal syndrome.
Hum.Genet. 34, 151 - 154 (1976)

50. SUMNER, A. T.:
A simple technique for demonstrating centromeric heterochromatin.
Exp. Cell Res., 75, 304 - 306 (1972)

51. SUTHERLAND, G. R., CARTER, R. F., MORRIS, L. L.:
Partial and complete trisomy 9:
Delineation of a trisomy 9 syndrome.
Hum. Genet. 32, 133 - 140 (1976)

52. TURLEAU, C., GROUCHY, J.:
Deletions intercalaires de 9q-.
Ann. Genet., n° 4, 234 - 236 (1978)

53. TURLEAU, C., GRUOCHY, CHAVIN - COLIN, F., ROUBIN, M., LANGMAID, H.:
Trisomie 9p:
deux nouvelles obervations.
Ann. Génét. 17, 167 - 174 (1974)

54. TURLEAU, C., GROUCHY, J., CHAVIN - COLIN, F.:
Partial trisomy 9q:
a new syndrome.
Humangenetik 29, 233 - 241 (1975)

55. WALTHER, J. K., STENGEL - RUTKOWSKI, S., MURKEN, J. D.:
Observations with G banding of human chromosomes. Reduction of dye concentration in Soerensen buffered solutions is sufficient for demonstrating G bands.
Humangenetik, 25, 49 - 51 (1974)

56. WISNIEWSKI, L., PURDY, G.:
An interstitial deletion of Chromosome 9 in a girl with multiple congenital anomalies.
Journal of medical genetics, Vol. 14, n° 6, 455 - 459 (1977)

57. WOLF, U.:
Cell Cultures from tissue explants.
Methods in human cytogenetics; ed. by Schwarzacher, H. G. and Wolf, U., 39 - 57, Berlin-Heidelberg-New York: Springer Verlag (1974)

58. WYANDT, H. E., HECHT, F., MAGENIS, R. E., WYSHAN, D. G., PRESCOTT, G.:
9p Trisomy Identified by Giemsa 11.
Hum. Genet. 31, 355 - 358 (1976)

59. YUNIS, J. J., SANCHEZ, O.:
G banding and chromosome structure.
Chromosoma 44, 15 - 25 (1973)

Dem Leiter des genetischen Labors der Kinderpoliklinik, Herrn Professor J.-D. Murken, danke ich für die Überlassung des Themas, die Diskussion der Ergebnisse und die Korrektur der Arbeit.

Dem Direktor der Kinderpoliklinik, Herrn Professor H. Spiess, danke ich für die Übernahme des Koreferats.

Mein besonderer Dank gilt Frau Dr. Stengel-Rutkowski für die Einführung in die Problematik, die Anregungen bei der Durchführung, und die Durchsicht der Arbeit.

Den Mitarbeitern des Chromosomenlabors sei gedankt für die Informationen über Präparations- und Färbemethoden sowie die Anleitung und Hilfe bei der Erstellung von Karyogrammen.

Für die Hilfestellung bei der Psychologischen Begutachtung danke ich Herrn Dr. R. Castell.

Lebenslauf

Am 18. April 1952 wurde ich als erstes Kind des Betriebsberaters Peter Fischer und seiner Frau Waltraudt, geb. Klotz, in München geboren.

Von 1958 - 1962 besuchte ich in München die Volksschule an der Herterichstraße. Im Schuljahr 1962/63 trat ich in das Realgymnasium in Icking ein, wo ich 1971 das Abitur ablegte.

Im Wintersemester 1972/73 nahm ich an der Ludwig-Maximilians-Universität in München das Studium der Chemie für das Lehramt auf. Im Wintersemester 1974/75 erhielt ich die Zulassung zum Medizinstudium.

Im Wintersemester 1975/76 bestand ich das Physikum, im Wintersemester 1976/77 den ersten Teil, im Wintersemester 1978/79 den zweiten Teil der Ärztlichen Prüfung.

Die drei Tertiale des Praktischen Jahres verbrachte ich im Klinikum Großhadern (Anaesthesie), im Städt. Krankenhaus Landshut (Innere Medizin) und im Klinikum Großhadern (Chirurgie).

Den dritten Teil der Ärztlichen Prüfung legte ich im April 1980 mit Erfolg ab.

Im Mai 1980 erhielt ich die Approbation als Arzt.

Vom 1. Juli 1980 bis 30. Juni 1981 war ich in der Anaesthesiologischen Abteilung des Klinikums Großhadern bei Prof. Peter als Assistenzarzt beschäftigt.

Seit 1. Juli 1981 arbeite ich im Kreis-Krankenhaus Starnberg bei Prof. Lydtin in der Internen Abteilung als Assistenzarzt.

1978 heiratete ich meine Frau Maria, geb. Lummer.

1979 kam unsere Tochter Julia zur Welt.